Que faut-il savoir à propos du Myélogramme ?

Dr M. Vasbien, Médecin biologiste ❙ Fiche relue par Dr J. Bury, Hématologue

Définitions et indications

L'ensemble des éléments fournis par l'examen microscopique d'un frottis de moelle osseuse hématopoïétique définit le myélogramme. La lecture est réalisée au laboratoire de biologie clinique par un biologiste spécialisé en hémato-cytologie.
La biopsie ostéo-médullaire peut être réalisée en parallèle, selon la pathologie. Elle consiste en un carottage de la médullaire osseuse permettant l'étude de l'architecture de la moelle osseuse, en anatomo-pathologie.

Le myélogramme évalue la fonction hématopoïétique de la moelle osseuse et est indiqué devant des cytopénies, devant la découverte de cellules inhabituelles, de morphologie anormale ou de blastes dans le sang périphérique, et lors du diagnostic et suivi d'un lymphome malin ou d'une néoplasie myéloproliférative.
Lors de la découverte d'un composant monoclonal, il participe au diagnostic de myélome ou de gammapathie monoclonale de signification indéterminée (ou MGUS) et contribue au bilan d'extension de tumeurs non hématologiques.
Enfin, le myélogramme est indiqué dans les bilans de fièvre d'origine indéterminée.
Parallèlement au myélogramme, le prélèvement de moelle est souvent utilisé pour un immunophénotypage en cytométrie de flux et des analyses génétiques (caryotype et biologie moléculaire).

Réalisation du Myélogramme

Les prélèvements de moelle sont obtenus le plus souvent par ponction-aspiration du sternum (décubitus dorsal) ou de l'épine iliaque postéro-supérieure (décubitus ventral).
Après installation du patient et repérage osseux, une désinfection cutanée est soigneusement réalisée. L'opérateur effectue une anesthésie locale, et à l'aide d'un trocart, traverse les plans cutanés jusqu'à atteindre l'os, assez facilement pénétrable, sauf en cas de myélofibrose. L'aspiration à la seringue permet alors de recueillir du suc médullaire.
Le suc médullaire coagulant en 30 secondes après collection, l'opérateur dépose rapidement le contenu de la seringue sur plusieurs lames en verre, préalablement préparées et identifiées. Les étalements sont réalisés sur ces lames et séchés à l'air, puis acheminés au laboratoire.
Une partie du suc médullaire est également recueillie dans un tube EDTA et d'un tube hépariné pour des examens complémentaires (typage, génétique).
Le myélogramme est contre-indiqué en cas d'infection cutanée, d'irradiation ou de fracture sternale.
En crête iliaque postérieure, les accidents lors du prélèvement sont rarissimes. En cas de thrombopénie sévère (plaquettes < 30000/µL) ou de thrombopathies (dont la prise d'aspirine ou de Plavix®), le saignement peut se prolonger. Une infection sur site peut se compliquer d'une ostéite. En cas de ponction sternale, le risque d'une perforation d'organe ou de vaisseaux sous-jacents n'est pas négligeable.

1. Désinfection cutanée, repérage osseux et anesthésie locale.

2. Pose du trocart en crête iliaque postérieure.

Que faut-il savoir à propos du Myélogramme ?

Dr M. Vasbien, Médecin biologiste | Fiche relue par Dr J. Bury, Hématologue

3. Aspiration du suc médullaire.

4. Étalement du suc médullaire sur lame.

Lecture d'un Myélogramme

Le biologiste sélectionne les étalements les plus contributifs, c'est-à-dire présentant une richesse en grains de moelle satisfaisante et le cas échéant ceux paraissant le moins hémodilués. Deux lames sont colorées au May-Grunwald-Giemsa pour le myélogramme et le plus souvent une lame est colorée au Perls pour une évaluation des réserves en fer et de la qualité de l'hémoglobinisation de la lignée rouge.
Les autres lames sont conservées pour d'éventuelles techniques de cytochimie, dans le cadre des leucémies aigües, des néoplasies myélo- et lymphoprolifératives.

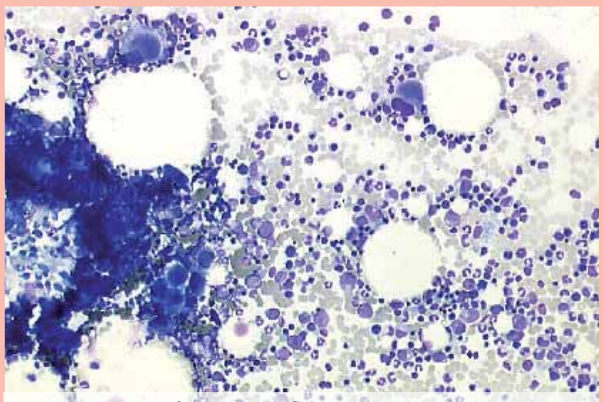

Myélogramme (coloration MGG) : 10X

La lecture d'un frottis de moelle s'effectue en microscopie optique au faible grossissement, ce qui permet d'apprécier la richesse cellulaire, la richesse en mégacaryocytes et de rechercher des cellules anormales d'origine hématologique ou métastatique.
L'examen se poursuit au fort grossissement par une étude morphologique qualitative, permettant de noter d'éventuels signes de myélodysplasie.
Enfin, le décompte des éléments cellulaires est réalisé sur plusieurs régions de la lame et de préférence sur plusieurs lames. Généralement le biologiste réalise un comptage sur 200 cellules ; en présence de populations blastiques ou plasmocytaires significatives, le comptage est effectué sur 500 cellules.
A la lumière de ces informations, le biologiste fournit une interprétation du myélogramme et peut orienter vers des examens complémentaires plus précis.
La prudence est nécessaire face à des prélèvements fortement dilués par du sang veineux qui ne seraient pas représentatifs. Dans ce cas, un nouveau prélèvement est souvent nécessaire.

BIBLIOGRAPHIE

Sébahoun G., Horschowski N. Cytologie et histologie médullaires normales. EMC (Elsevier SAS Paris), Hématologie, 13-000-A-30, 2002 : 8p.

Zandecki M., Iaru T. Myélogramme : principes généraux de la lecture d'un frottis de moelle osseuse. CHU d'Angers.